УДК 617.7-007.681-08

З.А. ДАУТОВА, Н.В. МИТРОФАНОВА
Северо–Западный государственный медицинский университет им. И.И. Мечникова,
191015, г. Санкт–Петербург, ул. Кирочная, д. 41

Применение препарата Эмоксипин в комплексном лечении глаукомы

Даутова Земфира Ахияровна — доктор медицинских наук, заведующая офтальмологической клиникой, тел. +7–981–122–21–60, e–mail: dautovazemfira@mail.ru
Митрофанова Наталья Васильевна — врач–офтальмолог, тел. +7–904–606–05–04

Применение препарата Эмоксипин при субконъюнктивальном введении по 0,5 мл 1 раз в сутки в течение 10 дней больным с открытоугольной глаукомой II-III ст., в комплексном консервативном лечении улучшает субъективное состояние, снижает зрительную и умственную утомляемость, повышает световую чувствительность. Функциональные методы исследования подтверждают статистически значимое улучшение зрительных функций у пациентов с глаукомой при применении препарата Эмоксипин, при этом положительная динамика сохраняется на протяжении 3-х месяцев после проведения курса консервативного лечения.

Ключевые слова: *глаукома, комплексное консервативное лечение, функциональные методы исследования.*

Z.A. DAUTOVA, N.V. MITROFANOVA
North–Western State Medical University named after I.I. Mechnikov, 41 Kirochnaya St., Saint Petersburg, Russian Federation, 191015

Application of the drug Emoxipine in comprehensive treatment of glaucoma

Dautova Z.A. — D. Med. Sc., Head of the Ophthalmology Clinic, tel. +7–981–122–21–60, e–mail: dautovazemfira@mail.ru
Mitrofanova N.V. — ophthalmologist, tel. +7–904–606–05–04

Application of the drug Emoxipine in case of subconjunctival administration of 0.5 ml one per day during 10 days in patients with open-angle glaucoma of the 2nd or 3rd degree, in complex conservative treatment improves the subjective condition, reduces visual and mental fatigue and increases light sensitivity. Functional methods of studies confirm a statistically significant improvement of visual functions in patients with glaucoma using the drug Emoxipine, herewith the positive momentum is preserved for 3 months after a course of conservative treatment.

Key words: *glaucoma, comprehensive conservative treatment, functional methods of studies.*

Глаукома является мультифакторным хроническим заболеванием, которое сопровождается тремя основными проявлениями: периодическим или постоянным повышением внутриглазного давления (ВГД), атрофией зрительного нерва с экскавацией, характерными изменениями поля зрения [1]. По данным Всемирной организации здравоохранения, количество глаукомных больных в мире колеблется от 60,5 до 105 млн человек, причем в ближайшие десять лет оно увеличится еще на 10 млн. Основными патогенетическими звеньями выступают повышение офтальмотонуса и специфическая глаукоматозная оптическая нейропатия, поэтому в основе медикаментозного лечения лежит нормализация ВГД и защита нейронов сетчатки и зрительного нерва от влияния повреждающих факторов [2]. Многообразие современных гипотензивных препаратов позволяет надежно контролировать уровень ВГД, однако вопрос об эффективной нейропротекции остается открытым. Наше внимание привлек отечественный препарат Эмоксипин (МНН: метилэтилпиридинол), который уменьшает проницаемость сосудистой стенки, является ингибитором свободнорадикальных процессов, антигипоксантом. Эмоксипин обладает ретинопротекторными свойствами, защищает сетчатку от повреждающего действия света высокой интенсивности, способствует рассасыванию внутриглазных кровоизлияний, улучшает микроциркуляцию.

Материалы и методы

Исследование проводилось в условиях офтальмологической клиники ГОУ ВПО Северо-Западного государственного медицинского университета

им. И.И. Мечникова (г. Санкт-Петербург) в период с апреля по декабрь 2015 года.

Терапевтический курс препаратом Эмоксипин был проведен 30 пациентам (60 глаз) с открытоугольной глаукомой II-III стадии, с компенсированным ВГД, без хирургического лечения в анамнезе.

Исследуемые пациенты были разделены на 2 клинические группы, сопоставимые по возрасту и общесоматическому статусу:

— Пациенты 1 группы — 15 человек (30 глаз) — получали 0,5 мл 1% раствора препарата Эмоксипин субконъюнктивально 1 раз в день в течение 10 дней под контролем АД и свертывающей системы крови. Пациенты получали гипотензивную терапию в привычном режиме, без изменения схемы инстилляций в период проведения исследования.

— Пациенты 2 группы (контрольная группа) — 15 человек (30 глаз) получали местную гипотензивную терапию и стандартную терапию без препарата Эмоксипин.

Дополнительно проводилась стандартная терапия, которую пациент получает по основному заболеванию (сосудистые заболевания, хроническая патология органов ЖКТ, бронхо-легочной системы, эндокринной системы).

Общая продолжительность исследования составила 3 месяца.

Результаты лечения оценивались врачом-исследователем в ходе 3 визитов:

визит 1 — в день включения в исследования (скрининг);

визит 2 — после лечения (при выписке из стационара);

визит 3 (завершающий) — через 3 месяца после начала введения препарата Эмоксипин.

Методы исследования

Для решения поставленных задач провели комплексное обследование больных с применением следующих методов исследования:

1) Традиционных офтальмологических, включающих визометрию, биомикроскопию, непрямую бинокулярную офтальмоскопию, тонометрию;

2) Компьютерной периметрии — статическая белая-на-белом периметрия, программа 30-2 с оценкой функции fovea;

3) Электрофизиологических исследований: паттерн-ЭРГ и ЗВКП;

4) Состояние сетчатки (OCT + фотоконтроль глазного дна) и зрительного нерва (HPT);

5) Обследование пациентов проводилось в 3 визита (табл. 1).

Авторефрактометрия и пневмотонометрия проводилась на авторефрактокератометре и пневмотонометре фирмы Nidek (Япония). Исследование остроты зрения было проведено с помощью аппарата Рота и пробного набора очковых стекол.

Биомикроскопия и непрямая бинокулярная офтальмоскопия проводились на щелевой лампе фирмы Nidek (Япония) с помощью асферической линзы 60D.

Компьютерная периметрия проводилась на периметре Humphrey (США). При глаукоме мы использовали стандартные пороговые программы для исследования центральной области поля зрения, в нашем исследовании 30-2:

1. MD — mean deviation (среднее отклонение) — отражает среднее снижение светочувствительности.

2. PSD — pattern standard deviation (стандартное отклонение (сигма) паттерна [центрального поля зрения]) — характеризует выраженность локальных дефектов.

При проведении компьютерной периметрии мы обращали пристальное внимание на надежность полученных результатов, поскольку данная методика исследования является субъективной. У пациентов с ненадежными результатами оценки поля зрения (ложноположительные, ложноотрицательные ответы или потеря фиксации, превышающая допустимые значения) периметрию повторяли до тех пор, пока результаты не становились воспроизводимыми [3-5].

Электрофизиологические исследования проводились на электрофизиологической станции Tomey EP 1000.

Для оценки биоэлектрической активности сетчатки мы использовали регистрацию зрительно вызванных потенциалов (ЗВП) на реверсивный обращаемый шахматный паттерн (паттерн-ЗВП). Размер ячейки паттерна Patt.1,0° используется больше для стимуляции парацентрального зрения, эти ответы менее чувствительны к расфокусировке и снижению остроты зрения, а Patt.0,3° избирательно стимулируют центральное зрение (эти ответы особен-

Таблица 1.
Этапы обследования пациентов

Мероприятия визита	Период исследования		
	Визит 1 скрининг	Визит 2 при выписке из стационара	Визит 3 через 3 месяца после выписки
1. Сбор анамнеза	+		
2. Оценка общего состояния (ЧСС, ЧДД, АД, жалобы)	+		
3. Подписание информированного согласия пациента	+		
4. Включение пациента в исследование	+		
5. Комплексный офтальмологический осмотр	+	+	+
6. Специализированный офтальмологический осмотр (КП, ЭФИ, HRT)	+	+	+

но чувствительны к расфокусировке и снижению остроты зрения). Анализ ЗВП проводили по форме записи, амплитуде потенциалов (в микровольтах) и времени от светового воздействия до появления пиков волн ЗВП (в миллисекундах) [6].

При проведении паттерн-электроретинографии (ЭРГ) обращали внимание на 2 компонента: позитивный — на 50 мс (P_{50}), зависит от нормального функционирования макулы (он чувствителен к изменениям рефракции, что учитывалось при регистрации) и большой негативный — на 95 мс (N_{95}), который отражает состояние ганглиозных клеток (3 нейрона зрительного пути) [7].

Для качественной оценки морфометрической структуры диска зрительного нервы проводили гейдельбергскую ретинотомографию [8].

Статистическая обработка проведена при помощи непараметрических методов исследования. Для зависимых групп использовался критерия Вилкоксона ($p<0,05$), для независимых групп — U-критерий Манна — Уитни. Данные представлены как M±σ. Учитывая, что распределение данных внутри групп исследования не соответствовало гауссовскому распределению вероятностей, применены непараметрические методы статистической обработки.

Результаты и обсуждение

Согласно критериям включения и исключения, в исследование было отобрано 15 пациентов, которые получали назначенное лечение, а 15 человек составили контрольную группу. Средний возраст пациентов 1 группы составлял в среднем 61 год (диапазон от 47 до 75 лет), во 2 группе — 63 года. Статистически значимых различий между исходными демографическими характеристиками пациентов в исследуемой и контрольной группах не было.

Все пациенты отмечали улучшение качества зрения, меньшую утомляемость при зрительной и умственной работе, чем в начале исследования (по данным анкетирования). Острота зрения с коррекцией значимо не изменилась за время исследования и составила в среднем: в 1 группе — 0,68±0,2, во 2 группе — 0,7±0,1. В группах были пациенты с миопией слабой и средней степени, гиперметропией слабой и средней степени, а также пациенты, не нуждающиеся в оптической коррекции. Все исследования проводились с учетом имеющейся рефракции пациента.

Уровень ВГД у всех исследуемых пациентов оставался в пределах нормы.

Результаты компьютерной периметрии до лечения, при выписке, через 3 месяца после лечения представлены на рисунках 1-3.

Как видно из рисунка 2, при выписке (по окончании курса лечения) в 1 группе (глаукома) MD увеличился и составлял в среднем -5,3 dB (по сравнению с -5,7 dB до начала исследования), PSD несколько снизился — с 5,2 до 4,8 dB (рис. 3). Показатели Fovea также улучшились — с 35,0±3,1 до 35,3±3,2 dB (рис. 1).

Во 2 контрольной группе MD увеличился и составлял в среднем 4,3 dB (по сравнению с -4,5 dB до начала исследования), PSD снизился с 4,4 до 3,9 dB. Показатели Fovea увеличились — с 36,4±3,3 до 36,6±3,5 dB.

В 1 и 2 группах полученные изменения статистически достоверны ($p\leq0,05$).

Через 3 месяца полученные результаты во всех группах были выше, чем до начала исследования и несколько снижались по сравнению с данными при выписке или оставались стабильными.

Результаты паттерн-ЭРГ приведены на рисунках 4 и 5.

Отмечалось повышение амплитуды компонента P50 в 1 и 2 группах при выписке (по окончании курса консервативного лечения), через 3 месяца пока-

Рисунок 1.
Данные компьютерной периметрии — Fovea

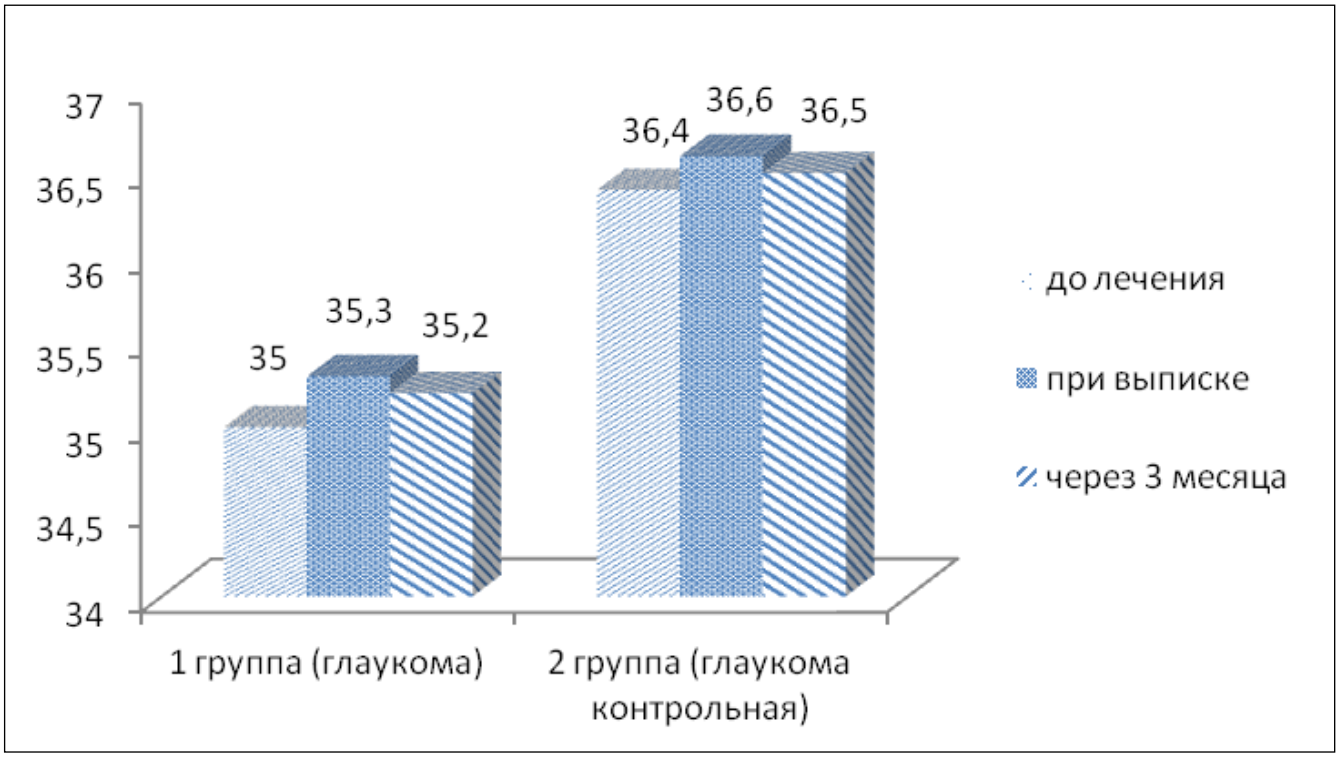

Рисунок 2.
Данные компьютерной периметрии — MD

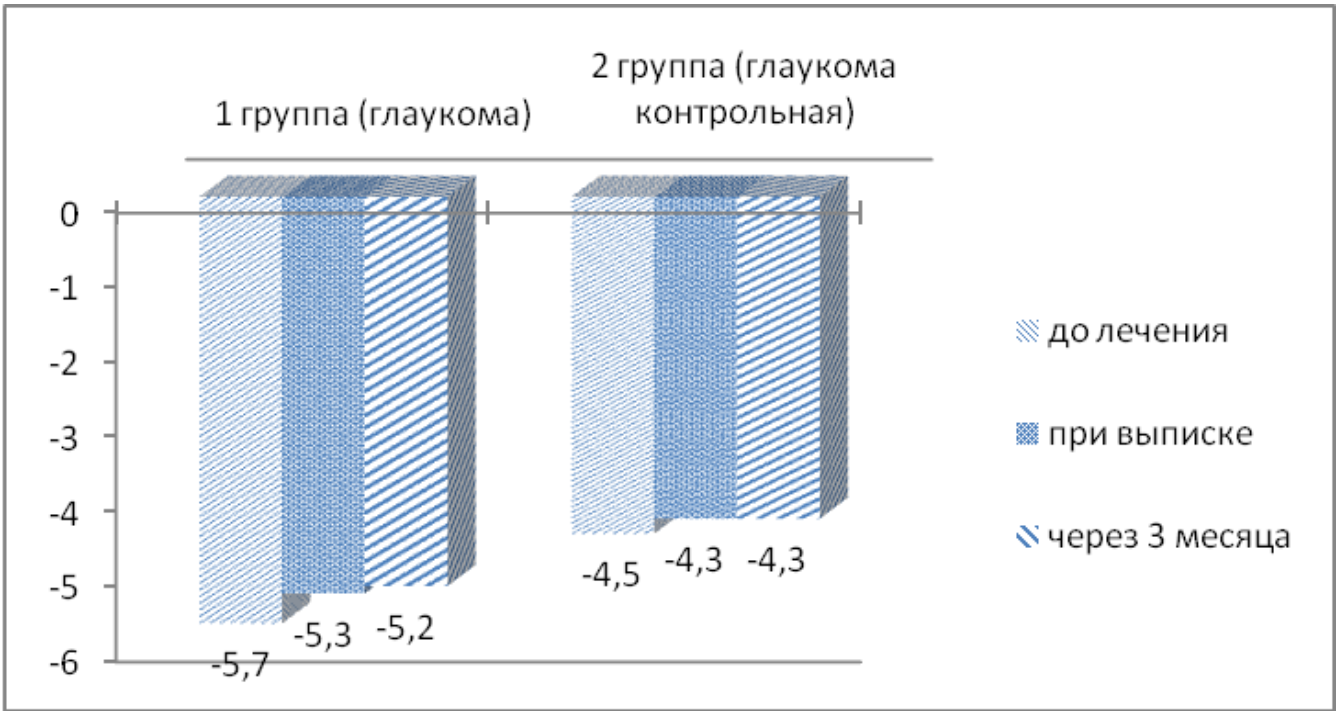

Рисунок 3.
Данные компьютерной периметрии — PSD

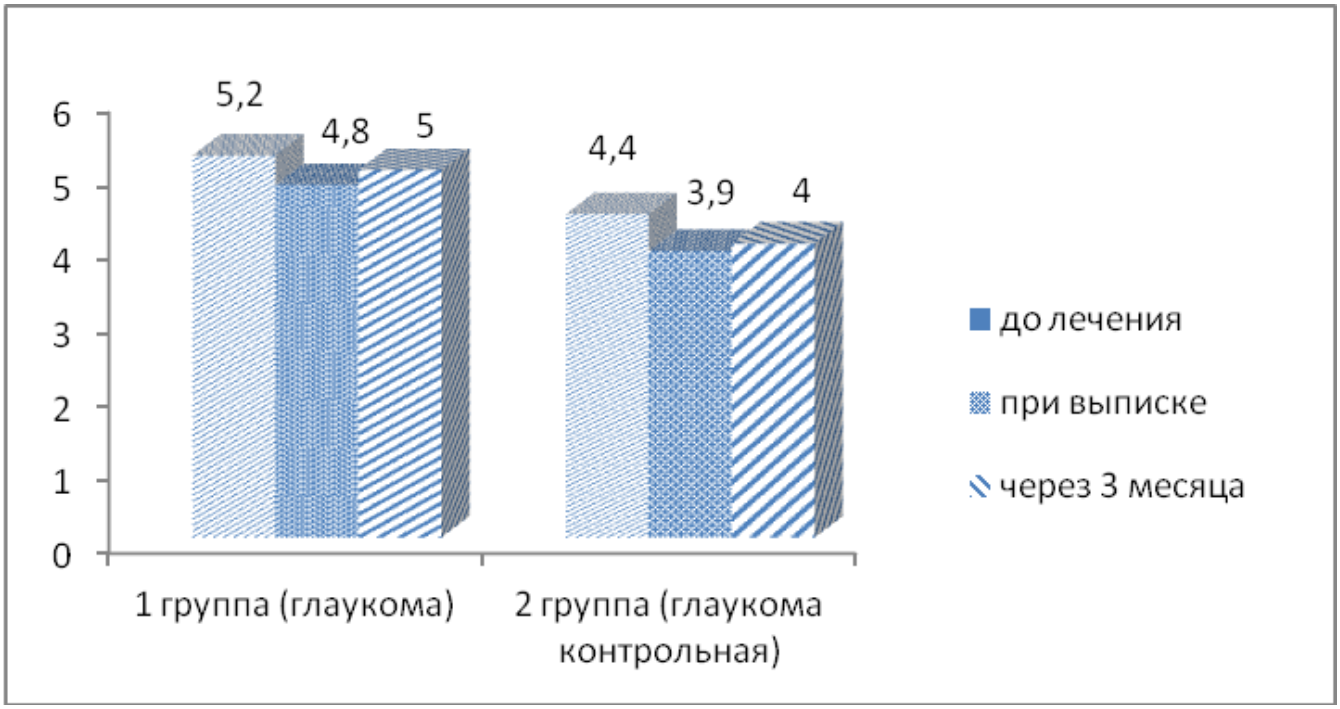

затели в 1 группе остаются стабильными (рис. 4). Изменения статистически достоверны.

Изменения компонента N95 в 1 и 2 группах с улучшением при выписке и стабильными показателями через 3 месяца (более стабильные показатели в 1 группе). Латентность пика P50 и N95 несколько уменьшалась в группах 1 и 2 (рис. 5).

Наблюдалась положительная динамика при регистрации ЗВП (рис. 6, 7).

Получены достоверные данные об улучшении амплитуды пика P100 после проведенного курса консервативного лечения в обеих группах (при стимуляции patt.1,0° (рис. 6) и patt.0,3° (рис. 7) аналогично). Также отмечается некоторое уменьшение латентности пика P100 в обеих группах. Показатели, полученные через 3 месяца после начала исследования, также выше исходных с некоторым ухудшением показателей по сравнению с днем выписки.

При HRT-3 исследовании выявлены характерные глаукомные изменения ДЗН в обеих группах, но за все время исследования показатели остава-

Рисунок 4.
Амплитуда компонента P50 (функция макулярной зоны)

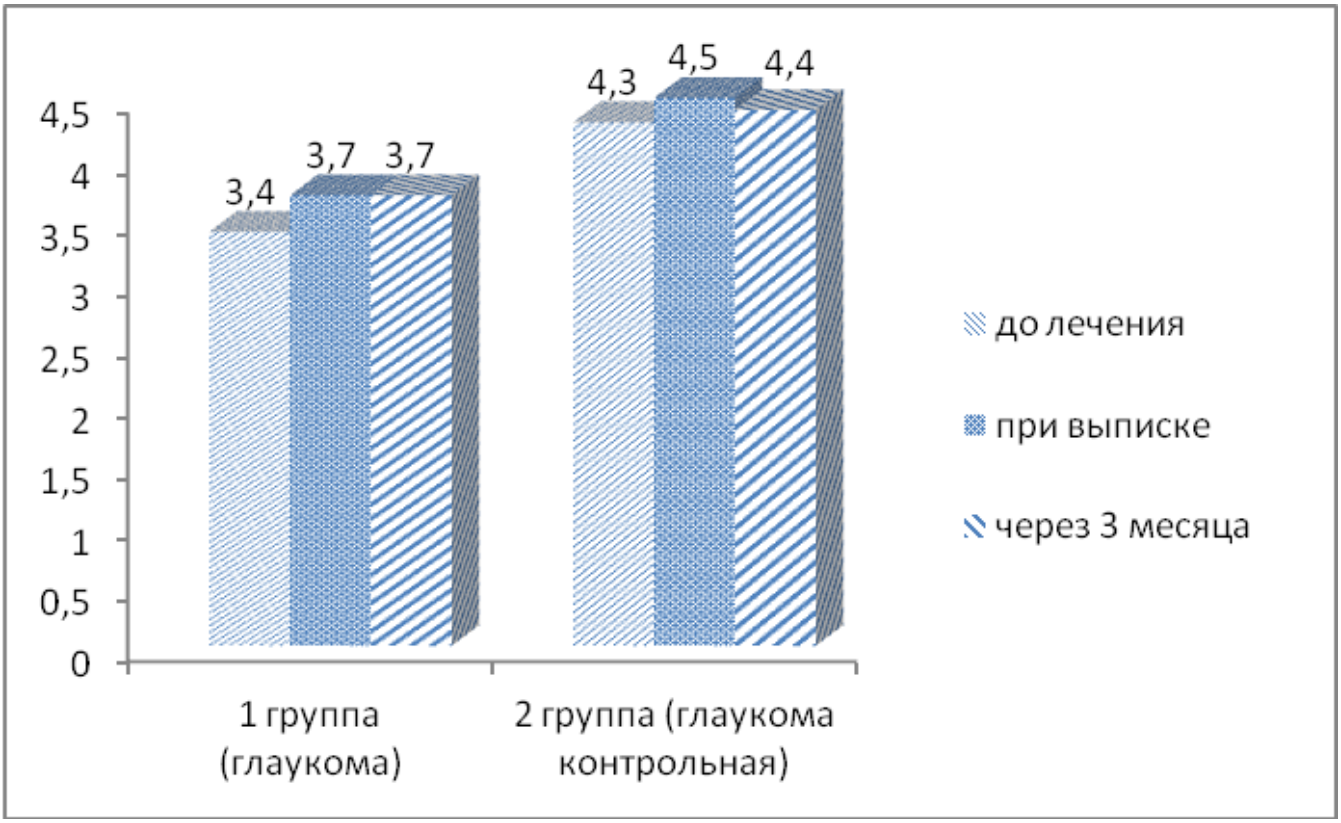

Рисунок 5.
Амплитуда компонента N95 (функция ганглиозных клеток сетчатки)

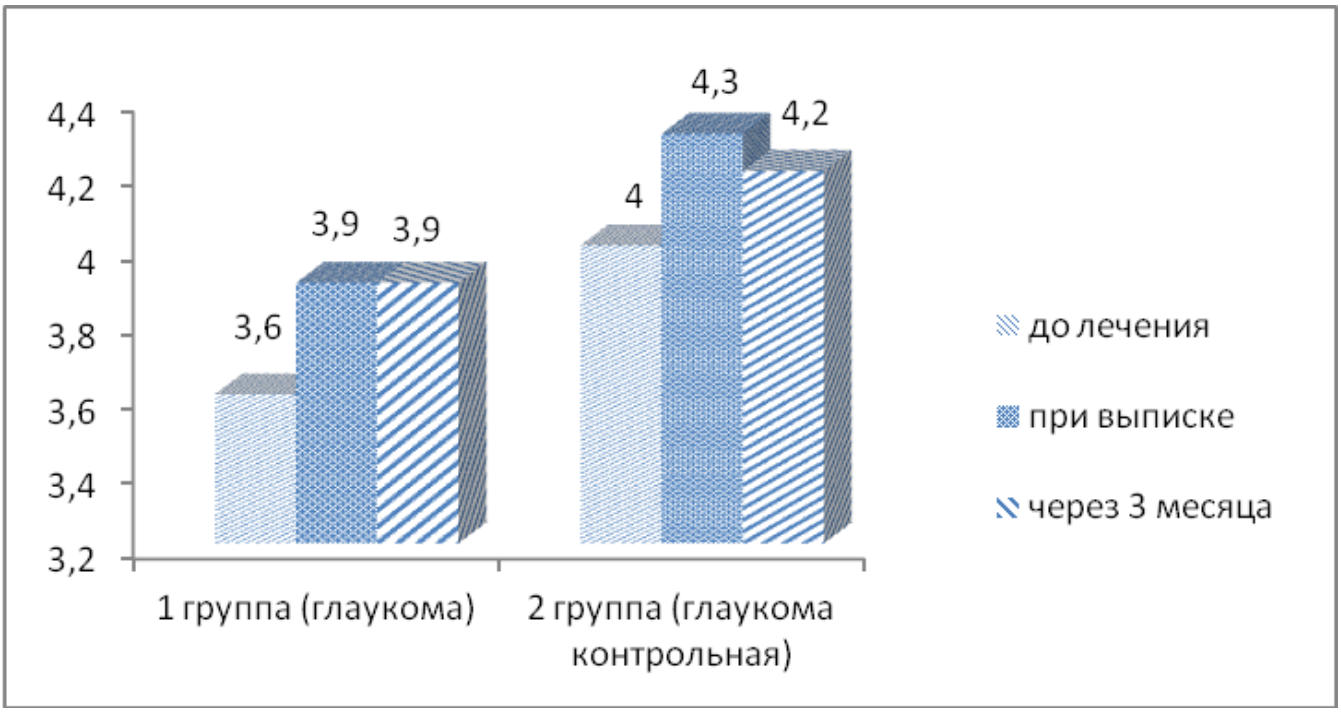

Рисунок 6.
ЗВКП, стимуляция patt.1,0°

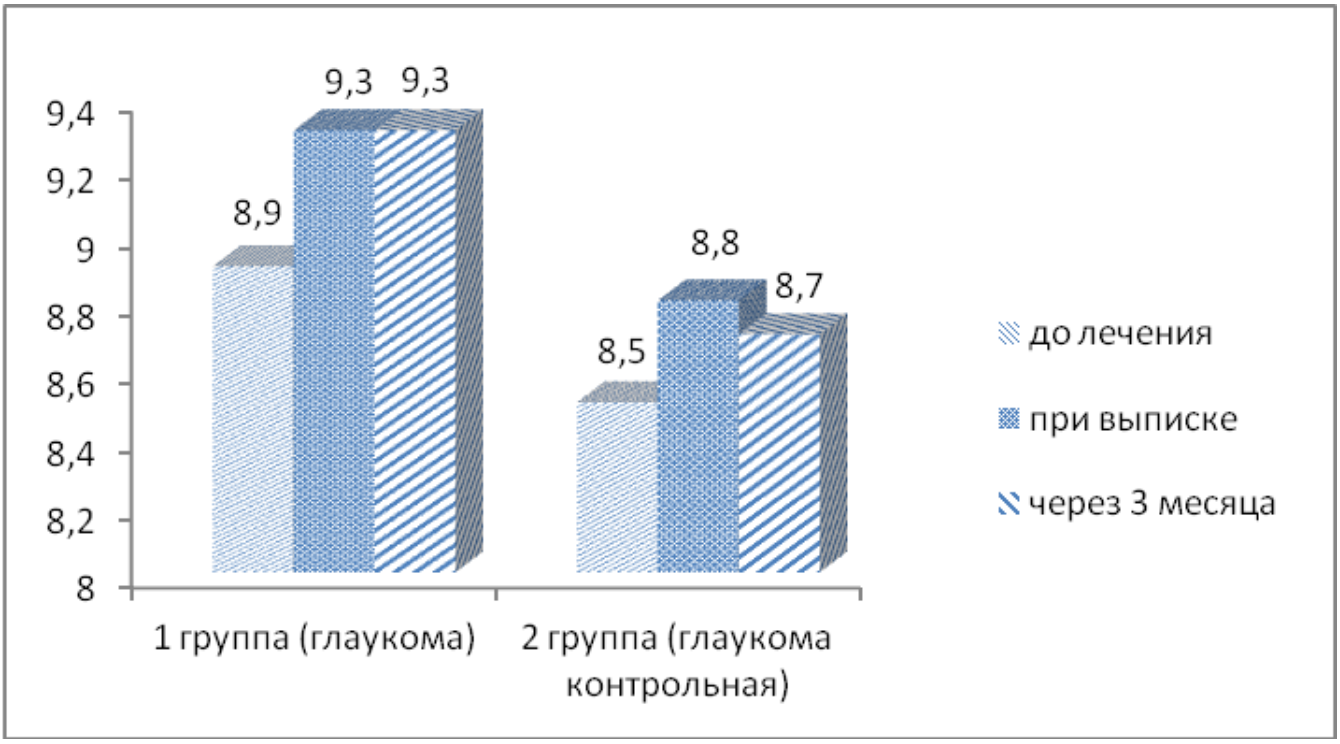

Рисунок 7.
ЗВКП, стимуляция patt.0,3°

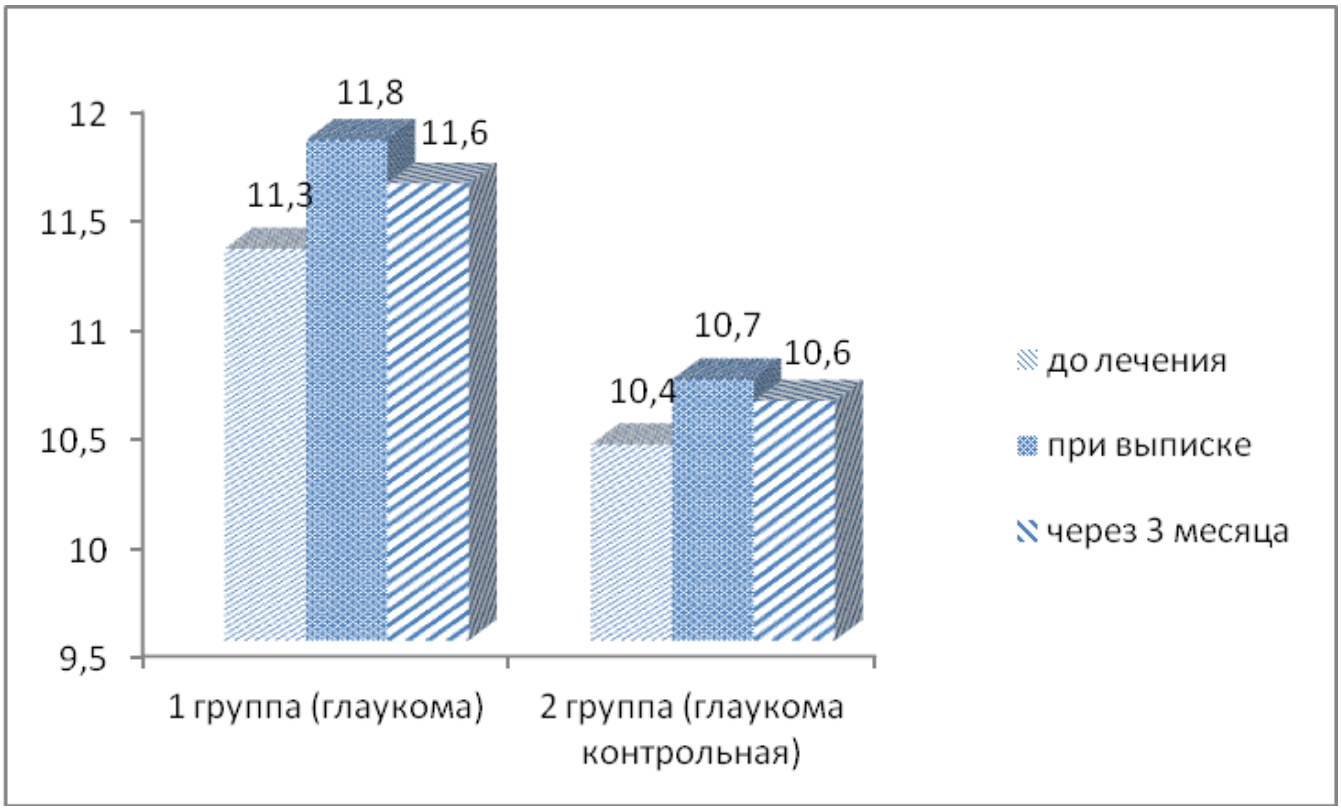

лись стабильными, вне зависимости от проведения консервативного лечения с включением препарата Эмоксипина или без него.

Выводы

1. Применение препарата Эмоксипин при субконъюнктивальном введении по 0,5 мл 1 раз в сутки в течение 10 дней больным с открытоугольной глаукомой II-III ст. без хирургического лечения в анамнезе, в комплексном консервативном лечении улучшает субъективное состояние, снижает зрительную и умственную утомляемость, повышает световую чувствительность.
2. Функциональные методы исследования подтверждают статистически значимое улучшение зрительных функций у пациентов с глаукомой при комплексном консервативном лечении (как дополнение к гипотензивной терапии) с применением препарата Эмоксипин в виде субконъюнктивальных инъекций.
3. Положительная динамика при приеме препарата Эмоксипин у пациентов с глаукомой сохраняется на протяжении 3 месяцев после проведения курса консервативного лечения.

ЛИТЕРАТУРА

1. Национальное руководство по глаукоме: для практикующих врачей / Под ред. проф. Е.А. Егорова, проф. Ю.С. Астахова, проф. А.Г. Щуко. — Изд. 2-е, испр. и доп. — М.: ГЭОТАР-Медиа, 2011. — 280 с.
2. Сухарева Л.А., Душин Н.В., Назарова В.С. Влияние комплекса нейропептидов на стабилизацию зрительных функций при глаукоматозной оптической нейропатии с компенсированным внутриглазным давлением // Глаукома. — 2008. — №1. — С. 33-36.
3. Балашевич Л.И. Методы исследования поля зрения: Учебное пособие. — СПб: Издательский дом МАПО, 2004. — 54 с.
4. Немцев Г.И. Актуальные вопросы современной клинической периметрии // Клиническая физиология зрения. — М., 1993. — С. 277-295.
5. Руднева М.А. Автоматизированная статическая периметрия в диагностике патологии центральной зоны сетчатки и зрительного нерва: автореф. дис. … канд. мед. наук. — М., 1990.
6. Шамшинова А.М. Электроретинография в клинике глазных болезней // Клиническая физиология зрения / Под ред. А.М. Шамшинова — М.: Научно-медицинская фирма МБН, 2006. — 550 с.
7. Шамшинова А.М., Волков В.В. Функциональные исследования в офтальмологии. — М.: Медицина, 2004. — 465 с.
8. Куроедов А.В., Городничий В.В., Александров А.С. Конфокальная офтальмоскопия (пособие для врачей, интернов, клинических ординаторов). — М.: Эй Би Ти Групп, 2009. — 45 с.

Эмоксипин

МНН: Метилэтилпиридинол

Действие на основные звенья патогенеза
оказанная эффективность
оверие врачей
оступность

Антиоксидант
нтиагрегант
нтигипоксант
нгиопротектор

Показания к применению Эмоксипин глазные капли:

- Лечение и профилактика воспаления, ожогов роговицы.
- Кровоизлияния в переднюю камеру глаза и субконъюнктивальные кровоизлияния.
- Центральные и периферические дистрофии сетчатки.
- Диабетическая ретинопатия.
- Тромбоз центральной вены сетчатки и ее ветвей.

Показания к применению Эмоксипин раствор для инъекций:

- Субконъюнктивальное и внутриглазное кровоизлияние различного генеза.
- Ангиоретинопатия, в том числе диабетическая ретинопатия.
- Центральная и периферическая хориоретинальная дистрофия, в том числе осложненная миопия.
- Тромбоз центральной вены сетчатки и ее ветвей.
- Оперативные вмешательства на глазах, состояние после операции по поводу глаукомы с отслойкой сосудистой оболочки.
- Дистрофические заболевания, травма, воспаление и ожог роговицы.
- Защита роговицы (при ношении контактных линз) и сетчатки глаза от воздействия интенсивного света (лазерные и солнечные ожоги, при лазерокоагуляции).

www.profitpharm.ru

ПРОФИТ ФАРМ
www.profitpharm.ru
тел./факс: +7 (495) 664 27 89
e-mail: info@profitpharm.ru